Morfometria da medula cervical através do *Lifespan*: Um estudo baseado em imagens de ressonância magnética

Palavras-Chave: Doenças neurodegenerativas, ressonância magnética, morfometria, medula cervical.

Autores(as):

Breno de Brito Peres, FCM – UNICAMP

Prof. Dr. Marcondes Cavalcante França Júnior, FCM – UNICAMP

1. Introdução

As doenças neurodegenerativas constituem um grupo complexo e heterogêneo de patologias que se manifestam pela degeneração progressiva de neurônios, tanto no sistema nervoso central quanto no periférico. Essa perda gradual de células nervosas leva a um declínio das funções neurológicas, resultando em uma ampla gama de sintomas clínicos. Entre as condições mais estudadas e desafiadoras, destacam-se a Esclerose Lateral Amiotrófica (ELA), as Atrofias Musculares Espinhais (AMEs) e as ataxias hereditárias, que impactam profundamente a qualidade de vida dos pacientes [1, 2].

O diagnóstico precoce e preciso dessas doenças é um desafio clínico significativo. A sobreposição de sintomas com outras condições neurológicas e a apresentação heterogênea tornam a diferenciação clínica complexa, frequentemente levando a um atraso no diagnóstico [3, 4]. Para mitigar essa dificuldade, a investigação neurológica utiliza um arsenal de ferramentas, incluindo testes laboratoriais, genéticos, eletrofisiológicos e de imagem [5, 6]. A busca por um método diagnóstico que seja ao mesmo tempo não invasivo, acessível e altamente sensível ainda é uma prioridade na pesquisa médica.

Nesse contexto, a ressonância magnética (RM) da medula espinhal emerge como uma ferramenta de grande valor. Sua natureza não invasiva e a ausência de radiação ionizante permitem a repetição de exames, tornando-a uma boa opção no monitoramento da progressão da doença. A RM é capaz de analisar a macroestrutura da medula, oferecendo um potencial promissor para o diagnóstico precoce e a identificação de biomarcadores que auxiliem no prognóstico. Diversos estudos têm demonstrado que a morfologia da medula, especificamente a área da seção transversal e a excentricidade, pode ser um indicador sensível de degeneração, mesmo em estágios iniciais ou em indivíduos assintomáticos. Por exemplo, em pacientes com ataxia de Friedreich e ELA, a progressão da doença tem sido correlacionada com a redução da área da seção transversal e o aumento da

excentricidade da medula [7, 8]. Notavelmente, essas alterações foram observadas em indivíduos antes mesmo do surgimento dos sintomas [9]. Resultados análogos também foram encontrados em estudos de Ataxias Espinocerebelares (SCAs), onde a evolução da doença está associada à atrofia da medula espinhal [10].

Contudo, a interpretação dessas alterações morfológicas depende de dados normativos e padrões radiológicos estabelecidos em populações saudáveis [11]. Atualmente, existe uma lacuna na literatura científica no que diz respeito a um conjunto abrangente de dados normativos sobre a morfometria da medula espinhal em diferentes faixas etárias e entre os sexos. Sabe-se que a medula espinhal sofre um processo de atrofia relacionado à idade [12], e que sua morfologia varia entre os gêneros [13]. A ausência de dados padronizados para idade e gênero cria uma lacuna significativa que este projeto busca preencher. A pesquisa tem como objetivo principal investigar a morfometria da medula cervical em indivíduos normais, desenvolvendo um *pipeline* computacional para automatizar a segmentação da medula e a determinação da área da seção transversal e a excentricidade nos níveis C1 e C2. Posteriormente, esses dados serão comparados entre os sexos para estabelecer um referencial sólido para análises futuras.

2. Métodos

A metodologia do projeto foi baseada na análise de sequências volumétricas de RM de crânio, ponderadas em T1, obtidas de indivíduos saudáveis. As imagens foram adquiridas com alta resolução (1×1×1 mm3 ou 0.8×0.8×0.8 mm3) e foram submetidas a um rigoroso processo de controle de qualidade para minimizar a influência de artefatos que pudessem comprometer a medição. Imagens de RM podem ser suscetíveis a artefatos de movimento, que geram borramento e *ghosting*, e a artefatos de suscetibilidade, que causam distorções espaciais e variações de brilho perto de objetos ferromagnéticos [14]. Para garantir a qualidade dos dados, todas as imagens foram visualmente inspecionadas utilizando critérios adaptados do QC Rating System da Universidade Técnica de Dresden [15], focando na nitidez da imagem e na formação de anéis (*ringing*). Além disso, a cobertura da medula até o nível vertebral C2 foi verificada, e imagens contendo patologias que causassem alteração na morfologia medular foram excluídas.

A aquisição de imagens de RM foi realizada a partir de dez bases de dados públicas e privadas: ABIDE [16], IXI [17], OASIS [18], ICBM [19], ADNI [20], AIBL [21], C-MIND [22], NIH Pediatric [23], ABCD [24] e PING [24]. O acesso aos dados foi obtido mediante a assinatura de termos de uso. No total, foram coletadas 24.481 imagens, das quais aproximadamente 5.000 foram selecionadas e estratificadas por idade e gênero para análise. As imagens foram agrupadas anualmente para participantes entre 0 e 16 anos, em grupos decenais entre 17 e 70 anos, e anualmente para indivíduos com 71 anos ou mais. Essa divisão detalhada teve o intuito de capturar variações significativas na morfologia da medula espinhal durante o crescimento, a vida adulta e o envelhecimento. A quantidade de indivíduos por faixa etária e sexo são mostrados nas figuras 1 a 3.

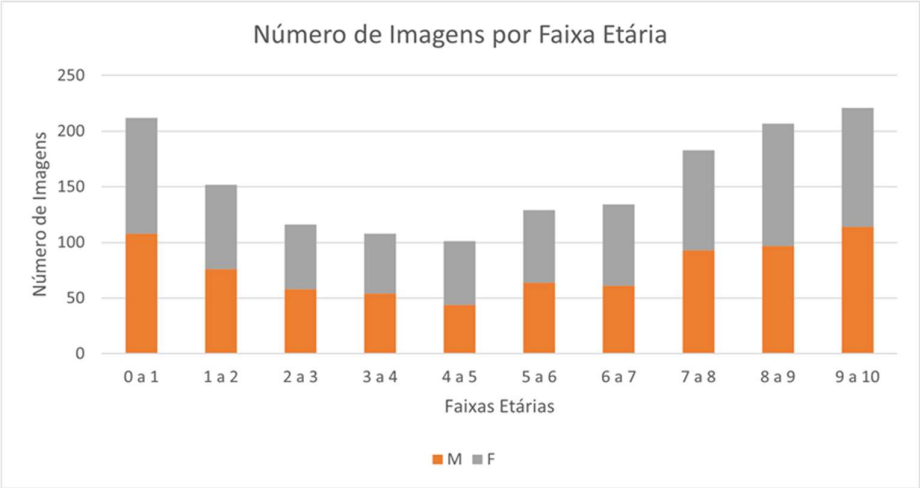

Figura 1 - Distribuição de imagens de acordo com a faixa etária entre 0 e 10 anos

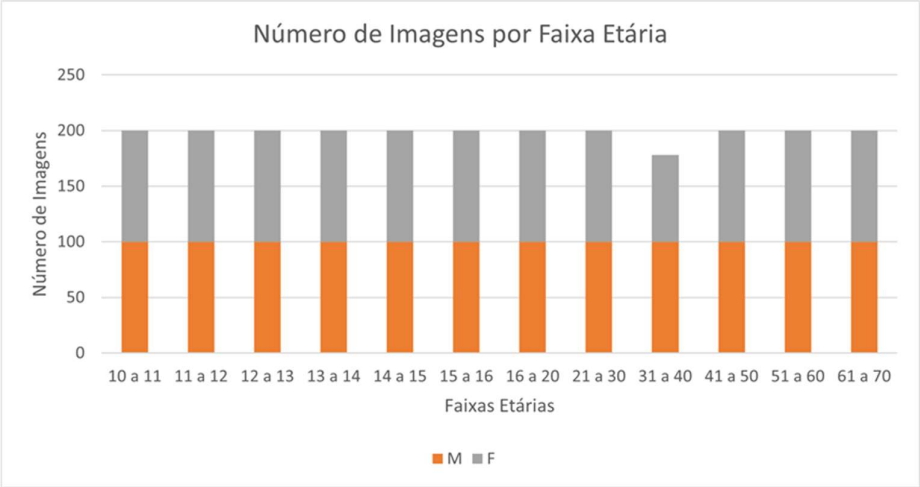

Figura 2 - Distribuição de imagens de acordo com a faixa etária entre 10 e 70 anos

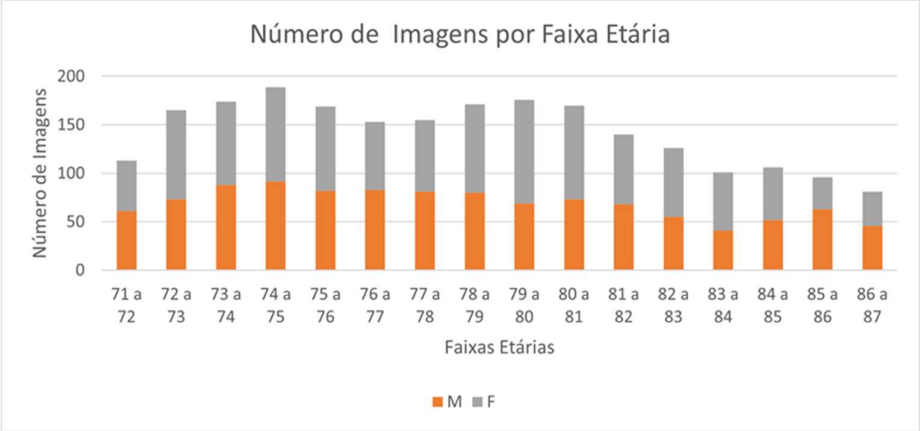

Figura 3 - Distribuição de imagens de acordo com a faixa etária entre 71 e 87 anos

Paralelamente à coleta de dados, foi desenvolvido um *pipeline* computacional em Python 3 utilizando a Spinal Cord Toolbox (SCT) [16] para automatizar o processamento das imagens. A *pipeline* organizou os dados de entrada, realizou a segmentação da medula espinhal, identificou as vértebras cervicais C1 e C2, e calculou a área da seção transversal e a excentricidade da medula nestes segmentos. Esses resultados foram salvos em arquivos CSV para análise posterior. O processamento das imagens foi conduzido no cluster do Laboratório de Neuroimagem (LNI) da UNICAMP.

3. Resultados e Conclusões

Os resultados e as conclusões do presente estudo estão em fase de análise e não foram finalizados. Eles serão apresentados em detalhes durante o congresso.

4. Referências

1. LAMPTEY, R. N. L. et al. A Review of the Common Neurodegenerative Disorders: Current Therapeutic Approaches and the Potential Role of Nanotherapeutics. **International journal of molecular sciences**, v. 23, n. 3, 1 fev. 2022.
2. MORRISON, B. M. Neuromuscular Diseases. **Seminars in neurology**, v. 36, n. 5, p. 409–418, 1 out. 2016.
3. GWATHMEY, K. G. et al. Diagnostic delay in amyotrophic lateral sclerosis. **European journal of neurology**, v. 30, n. 9, p. 2595–2601, 1 set. 2023.
4. VIDOVIC, M. et al. Current State and Future Directions in the Diagnosis of Amyotrophic Lateral Sclerosis. **Cells**, v. 12, n. 5, p. 736, 1 mar. 2023.
5. WIMMER, T. et al. The upper cervical spinal cord in ALS assessed by cross-sectional and longitudinal 3T MRI. **Scientific reports**, v. 10, n. 1, 1 dez. 2020.
6. CHEVIS, C. F. et al. Spinal cord atrophy correlates with disability in Friedreich's ataxia. **Cerebellum (London, England)**, v. 12, n. 1, p. 43–47, fev. 2013.
7. FABER, J. et al. Regional Brain and Spinal Cord Volume Loss in Spinocerebellar Ataxia Type 3. **Movement disorders : official journal of the Movement Disorder Society**, v. 36, n. 10, p. 2273, 1 out. 2021.
8. REZENDE, T. J. R. et al. Genotype-specific spinal cord damage in spinocerebellar ataxias: an ENIGMA-Ataxia study. **Journal of neurology, neurosurgery, and psychiatry**, v. 95, n. 7, p. 682–690, 17 jun. 2024.
9. PAPINUTTO, N. et al. MRI Measurement of Upper Cervical Spinal Cord Cross-Sectional Area in Children. **Journal of Neuroimaging**, v. 30, n. 5, p. 598–602, 1 set. 2020.
10. MARTINS, C. R. et al. Spinal Cord Damage in Spinocerebellar Ataxia Type 1. **Cerebellum**, v. 16, n. 4, p. 792–796, 1 ago. 2017.

11. PAPINUTTO, N. et al. Inter-subject variability and normalization strategies for spinal cord total cross-sectional and gray matter areas. **Journal of neuroimaging : official journal of the American Society of Neuroimaging**, v. 30, n. 1, p. 110, 1 jan. 2019.
12. KATO, F. et al. Normal morphology, age-related changes and abnormal findings of the cervical spine. Part II: magnetic resonance imaging of over 1,200 asymptomatic subjects. **European Spine Journal**, v. 21, n. 8, p. 1499, ago. 2012.
13. PAPINUTTO, N. et al. MRI Measurement of Upper Cervical Spinal Cord Cross-Sectional Area in Children. **Journal of Neuroimaging**, v. 30, n. 5, p. 598–602, 1 set. 2020.
14. HERNANDEZ, A. L. C. C. et al. Tract-Specific Spinal Cord Diffusion Tensor Imaging in Friedreich's Ataxia. **Movement disorders: official journal of the Movement Disorder Society**, v. 37, n. 2, p. 354–364, 1 fev. 2022.
15. GOUTMAN, S. A. et al. Recent advances in the diagnosis and prognosis of amyotrophic lateral sclerosis. **The Lancet Neurology**, v. 21, n. 5, p. 480–493, 1 maio 2022.
16. ABIDE. Autism Brain Imaging Data Exchange. **s. l.**, 27 mar. 2017. Disponível em: https://fcon_1000.projects.nitrc.org/indi/abide/. Acesso em: 28 fev. 2025.
17. BRAIN DEVELOPMENT. IXI Dataset. **s. l.**, [2025?]. Disponível em: http://brain-development.org/ixi-dataset/. Acesso em: 28 fev. 2025.
18. MARCUS, D. S. et al. Open access series of imaging studies: longitudinal MRI data in nondemented and demented older adults. **J Cogn Neurosci**, v. 22, n. 12, p. 2677-2684, 2010.
19. MAZZIOTTA, J. et al. A probabilistic atlas and reference system for the human brain: International Consortium for Brain Mapping (ICBM). **Philos Trans R Soc Lond B Biol Sci**, v. 356, n. 1412, p. 1293-1322, 2001.
20. PETERSEN, R. C. et al. Alzheimer's Disease Neuroimaging Initiative (ADNI): clinical characterization. **Neurology**, v. 74, n. 3, p. 201-209, 2010.
21. ELLIS, K. A. et al. The Australian Imaging, Biomarkers and Lifestyle (AIBL) study of aging: methodology and baseline characteristics of 1112 individuals recruited for a longitudinal study of Alzheimer's disease. **Int Psychogeriatr**, v. 21, n. 4, p. 672-87, ago. 2009.
22. NIMH Data Archive. Cincinnati MR Imaging of Neurodevelopment (C-MIND). **s. l.**, [2025?]. Disponível em: https://nda.nih.gov/edit_collection.html?id=2329. Acesso em: 28 fev. 2025.
23. EVANS, A. C. et al. The NIH MRI study of normal brain development. **Neuroimage**, v. 30, n. 1, p. 184-202, mar. 2006.
24. VOLKOW, N. D. et al. The conception of the ABCD study: From substance use to a broad NIH collaboration. **Dev Cogn Neurosci**, v. 32, p. 4-7, 2018.
25. JERNIGAN, T. L. et al. The Pediatric Imaging, Neurocognition, and Genetics (PING) Data Repository. **Neuroimage**, v. 124, n. Pt B, p. 1149-1154, 2016.
26. DE LEENER, B. et al. SCT: Spinal Cord Toolbox, an open-source software for processing spinal cord MRI data. **NeuroImage**, v. 145, n. Pt A, p. 24–43, 15 jan. 2017.