APLICABILIDADE DO TEMPO DE ACELERAÇÃO PLANTAR EM PACIENTES COM OCLUSÃO ARTERIAL CRÔNICA E DESAFIOS PARA SUA OBTENÇÃO

Palavras-Chave: ULTRASSONOGRAFIA DOPPLER, ARTÉRIAS DA TÍBIA, CALCIFICAÇÃO VASCULAR

Autores(as):

ALÍCIA MARIA ZANE IMBRIANI, FCM - UNICAMP

Prof. Dr. FÁBIO HÜSEMANN MENEZES (orientador), FCM - UNICAMP

Dra. SOFIA MALOSSO TRONCONI, FCM - UNICAMP

Dr. OTAVIO DE OLIVEIRA GUISARD, FCM - UNICAMP

INTRODUÇÃO:

A Ultrassonografia Doppler é uma técnica de imagem que fornece o mapeamento do fluxo sanguíneo e possibilita a determinação da velocidade e sentido do sangue nas artérias [1], sendo, atualmente, amplamente difundida devido à simplicidade de sua execução, baixo custo e por não promover alterações secundárias à sua utilização [2]. O Índice Tornozelo-Braquial também é um importante método de medida do fluxo sanguíneo periférico e é obtido a partir da divisão da maior pressão sistólica registrada no tornozelo pela registrada no braço [3,4], sendo que razões de 0,90 a 1,30 são consideradas normais para adultos. O ITB apresenta-se, hoje, como o teste não invasivo padrão para o diagnóstico e análise da gravidade da Doença Arterial Periférica [5].

Entretanto, estudos demonstram que o ITB tem limitações significativas na presença de perda extensa de tecido e da DAP associada a diabetes devido à apresentação de calcificação arterial medial, condição que resulta em artérias incompressíveis na perna [6], podendo levar à ausência de diagnóstico e à classificação incorreta de lesões oclusivas significativas.

Nessa conjuntura, o Tempo de Aceleração Plantar emerge como uma ferramenta promissora no diagnóstico e avaliação da Doença Arterial Periférica, inclusive em casos não contemplados pelo método anterior. O Tempo de Aceleração Arterial mede a duração, em milissegundos, da porção ascendente do pico sistólico, intervalo contido entre o início da sístole e o momento em que a velocidade máxima do sangue é atingida [7] e é considerado normal quando inferior a 120 ms [8]. Essa duração está relacionada a diversos fatores, como a contratilidade do ventrículo esquerdo, a distensibilidade da parede aórtica, a frequência cardíaca e a rigidez e viscosidade da parede arterial periférica [7]. Assim, no contexto de calcificação arterial, o tempo de aceleração é estendido, de forma que um TAP maior que 225 ms é considerado grave e relacionado à isquemia crítica dos membros [8].

O Tempo de Aceleração Plantar é um índice determinado por imagem duplex direta das artérias plantares, obtida a partir de ultrassom, e que pode fornecer informações fisiológicas em tempo real acerca da hemodinâmica do fluxo desses vasos [9]. A ferramenta se apresenta com grande potencial de análise de perfusão periférica em doentes com condições que determinam a incompressibilidade dos vasos e, em última

análise, poderá ser considerada o novo padrão ouro de imagem não invasiva a ser usado para auxiliar no diagnóstico e tratamento de doentes com isquemia crítica de membros [10].

Na avaliação do paciente vascular é imperativo, além do exame físico completo com exame de pulsos, avaliação do trofismo, força muscular, sensibilidade, pele, fâneros, a complementação diagnóstica com o índice tornozelo-braquial. Esta avaliação possibilita o diagnóstico mais preciso, a definição de conduta e, nos casos cirúrgicos, a avaliação do resultado cirúrgico e do seguimento dos doentes.

OBJETIVOS:

Este estudo teve como objetivo avaliar o perfil epidemiológico dos participantes atendidos em um serviço de referência do SUS, localizado em Campinas-SP, e comparar o tempo de aceleração plantar (TAP) com o índice tornozelo-braquial (ITB) como métodos de avaliação da Doença Arterial Periférica (DAP) no contexto do Hospital de Clínicas da Unicamp. Além disso, buscou-se expor as dificuldades encontradas na obtenção e na implementação do TAP, como, por exemplo, a oclusão da artéria plantar e/ou a presença de fluxo arterial inadequado para mensuração do tempo de aceleração, devido às características da análise espectral ao Doppler, que, em alguns casos, apresenta ausência de curva.

METODOLOGIA:

Esse estudo foi desenvolvido no Hospital das Clínicas da Faculdade de Ciências Médicas da Universidade Estadual de Campinas - UNICAMP e não contou com nenhum procedimento invasivo associado, mudança da programação cirúrgica ou de seguimento habitual dos participantes. A pesquisa foi aprovada pelo CEP (CAAE: 82044224.0.0000.5404) e todos os 11 pacientes consentiram com a participação na pesquisa por meio de assinatura em TCLE. Ressalta-se que a coleta de dados foi postergada em razão da demora na aprovação do estudo pelo CEP, de modo que essa etapa só pode ser iniciada em abril de 2025.

O projeto foi composto por pacientes internados aos cuidados da Disciplina de Cirurgia Vascular devido à oclusão arterial crônica de membros inferiores e com programação cirúrgica para revascularização de abril a julho de 2025. Não foi realizado nenhum procedimento cirúrgico fora da programação habitual do participante e a avaliação, que já é realizada habitualmente com o índice tornozelo-braquial no exame físico vascular, foi complementada com a avaliação da curva espectral das artérias plantares por meio de exame de ultrassonografia doppler.

Tratou-se de um estudo transversal prospectivo analítico. Os participantes foram entrevistados presencialmente, submetidos a exame físico completo e avaliados quanto ao ITB, Tempo de Aceleração Plantar e Tempo de Aceleração da Artéria Pediosa. Também foram analisados o sexo, a faixa etária, as comorbidades e os sinais clínicos sugestivos de isquemia crítica que justificassem a indicação cirúrgica.

RESULTADOS E DISCUSSÃO:

A análise dos 11 pacientes submetidos à avaliação vascular (Tabela 1) revela predominância do sexo masculino, com média de idade de 59 anos e destaca o hábito de fumar como fator de risco determinante para a doença arterial periférica, presente em 82% dos casos. Esse achado está alinhado com a literatura, que aponta o tabagismo como o principal fator de risco vascular evitável [11].

Paciente	Sexo	Idade	Comorbidades	Indicação cirúrgica	ITB pré operatório	ITB pós operatório	Tempo de aceleração A. Plantar (s)	Tempo de aceleração A. Pediosa (s)	TAP pós operatório (s)
1	F	55	Tabagismo	Lesão trófica em membro inferior esquerdo	0,13	Ganho de pulso distal	0,348	0,268	-
2	M	71	Hipertensão, diabetes e tabagismo	Dor em repouso em membro inferior esquerdo.	0,45	Ganho de pulso distal	Sem fluxo	0,3	-
3	M	36	Tabagismo	Lesão trófica em membro inferior direito	0,643	0,857	0,161	0,177	-
4	M	62	Hipertensão.	Lesão trófica em membro inferior direito	0,25	1	0,150	0,150	-
5	F	61	Hipertensão, diabetes e tabagismo	Dor em repouso	0,54	Cirurgia ainda não realizada	0,211	0,317	-
6	M	59	Hipertensão, diabetes e tabagismo	Lesão trófica em membro inferior esquerdo, cianose de extremidades e dor em repouso	0,44	Cirurgia ainda não realizada	0,133	0,156	-
7	M	66	Hipertensão e tabagismo	Lesão trófica em membro inferior direito e dor em repouso em membro inferior esquerdo	Ausência de fluxo arterial distal	Ganho de pulso distal	MID: 0,3 MIE: Fluxo sem curva	MID: fluxo sem curva MIE: 0,239	-
8	M	53	Forma oval patente	Lesão trófica em membro inferior esquerdo	0,42	0,2	0,150	Sem fluxo	-
9	M	65	Hipertensão, diabetes e tabagismo	Lesão trófica em membro inferior direito	0,889	1,3	0,255	Sem fluxo	-
10	F	62	Diabetes e tabagismo	Lesão trófica em membro inferior direito e dor em repouso em membro inferior esquerdo	0,25	0,5	MID:0,178 MIE: 0,217	MID:sem fluxo MIE: 0,233	-
11	M	54	Hipertensão, diabetes e tabagismo.	Lesão trófica em membro inferior direito	Ausência de fluxo arterial distal	0,727	Sem fluxo	0,217	0,123

Tabela 1 - Dados da avaliação vascular dos pacientes da pesquisa

Em relação aos critérios para indicação cirúrgica com o objetivo de restabelecer a perfusão e evitar desfechos como amputações, as lesões tróficas estavam presentes em 82% dos pacientes estudados. Essas alterações são manifestações clínicas típicas da doença arterial crônica e resultam da obstrução prolongada do fluxo sanguíneo tecidual, sendo que a presença dessas lesões é um agravante ao prognóstico. Ademais, a ocorrência de cianose de extremidades (1 paciente) e dor em repouso (5 pacientes), sinais clínicos clássicos de isquemia crítica, também reforça a urgência da intervenção cirúrgica, uma vez que indicam sofrimento tecidual intenso e risco de perda de viabilidade do membro afetado.

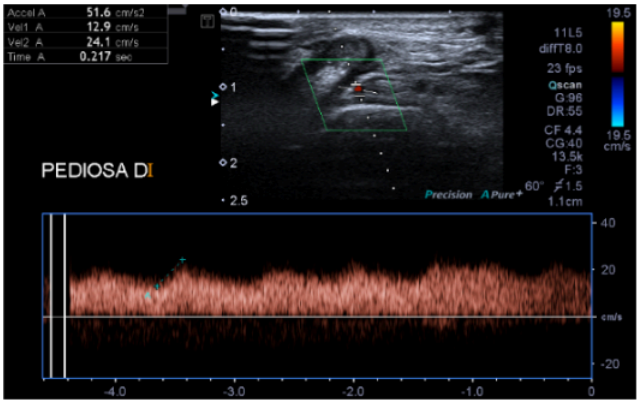

Imagem 1: Doppler da artéria pediosa direita em pré operatório do paciente 11.

Imagem 2: Doppler da artéria pediosa direita em pós operatório do paciente 11

No que diz respeito à medida do Tempo de Aceleração Arterial, intervalo entre o início do fluxo arterial até o pico máximo da velocidade do fluxo sanguíneo na artéria, foi usado um transdutor Doppler colocado sobre as artérias plantares e pediosas dos pacientes. A exemplo das curvas Doppler ilustradas nas imagens 1 e 2, relativas ao paciente 11, essa medida corresponde ao tempo desde o início da ascensão da onda até o seu ponto mais alto, sendo que um tempo de aceleração prolongado indica baixa velocidade e comprometimento da eficiência da circulação arterial distal no pé. Portanto, a redução do Tempo de Aceleração Arterial e a melhora da morfologia da curva Doppler observadas no paciente 11 constituem indicadores objetivos e eficazes do sucesso da revascularização e da melhora da perfusão arterial.

Imagem 3: arteriografia demonstrando oclusão da artéria plantar no paciente 11

Entretanto, no presente estudo, algumas limitações e dificuldades foram constatadas. Cinco pacientes apresentaram ausência de fluxo arterial plantar ao exame, decorrente da oclusão crônica da artéria plantar e de seus ramos (como ilustrado na imagem 3). Além disso, em um dos casos, apesar da presença de fluxo arterial, não foi possível obter um valor numérico mensurável, em razão de um padrão de fluxo que apresentava ausência de curva na análise espectral ao Doppler (como ilustrado na imagem 4) e, portanto, inviabilizava o cálculo do tempo de aceleração plantar (TAP). Dessa forma, constatou-se uma limitação na obtenção do TAP e em sua utilização como parâmetro em alguns casos em específico, conforme proposto pelo trabalho. Esse achado evidencia a relevância de se considerar a expansão da aplicação do método a outras artérias do pé, como a artéria dorsal do pé (pediosa). Em situações como essa, a medida do tempo de aceleração da artéria pediosa emergiu como uma alternativa viável, permitindo a avaliação hemodinâmica distal via ultrassonografia Doppler mesmo diante de obstruções plantares, ampliando, assim, a aplicabilidade clínica do método em pacientes com doença arterial avançada.

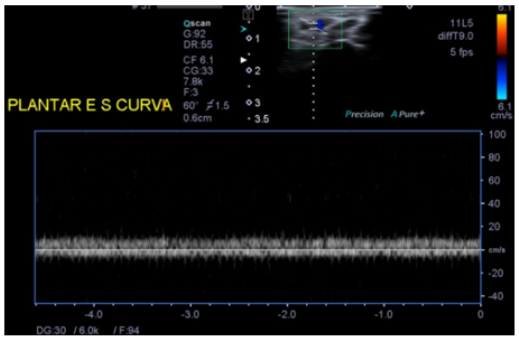

Imagem 4: Fluxo arterial plantar do paciente 7

CONCLUSÕES:

A necessidade de métodos mais sensíveis e específicos na avaliação da Doença Arterial Periférica, sobretudo em pacientes diabéticos, é amplamente reconhecida pela comunidade vascular, reforçando a relevância de técnicas como o Tempo de Aceleração Arterial na prática clínica.

Neste estudo, demonstramos que o Tempo de Aceleração Plantar (TAP) é um parâmetro útil e promissor na avaliação hemodinâmica de pacientes com oclusão arterial crônica, complementando os métodos tradicionais como o Índice Tornozelo-Braquial. Entretanto, a oclusão da artéria plantar representa uma limitação para a aplicação direta do TAP. No contexto estudado, porém, a mensuração do Tempo de Aceleração da Artéria Pediosa mostrou-se uma alternativa viável e eficaz, ampliando a aplicabilidade do método em cenários clínicos complexos.

BIBLIOGRAFIA

1. FRIJLINGH, M. et al. How to use power Doppler ultrasound in transvaginal assessment of uterine fibroids. Ultrasound in Obstetrics & Gynecology, v. 60, n. 2, p. 277–283, ago. 2022.
2. WOO, J. History of ultrasound in obstetrics and gynecology, Part 1. Disponível em <https://www.ob-ultrasound.net/history1.html>. Acesso em 17 abr. 2024.
3. GERHARD-HERMAN, M. D. et al. 2016 AHA/ACC Guideline on the Management of Patients With Lower Extremity Peripheral Artery Disease: Executive Summary: A Report of the American College of Cardiology/American Heart Association Task Force on Clinical Practice Guidelines. Circulation, v. 135, n. 12, 21 mar. 2017.
4. NORGREN, L. et al. Inter-Society Consensus for the Management of Peripheral Arterial Disease (TASC II). Journal of Vascular Surgery, v. 45, n. 1, p. S5–S67, jan. 2007.
5. SOUZA, D. DE A. et al. Duplex ultrasound and pedal acceleration time as tools to evaluate foot perfusion: a literature review. Jornal vascular brasileiro, v. 23, p. e20230017, 2024.
6. POTIER, L. et al. Ankle-to-Brachial Ratio Index Underestimates the Prevalence of Peripheral Occlusive Disease in Diabetic Patients at High Risk for Arterial Disease. Diabetes Care, v. 32, n. 4, p. e44–e44, 1 abr. 2009.
7. TRIHAN, J.-E. et al. Arterial Blood-Flow Acceleration Time on Doppler Ultrasound Waveforms: What Are We Talking About? Journal of Clinical Medicine, v. 12, n. 3, p. 1097, 31 jan. 2023.
8. TESO, D. et al. Pedal Acceleration Time (PAT): A Novel Predictor of Limb Salvage. Annals of Vascular Surgery, v. 75, p. 189–193, 1 ago. 2021.
9. SOMMERSET, J. et al. Pedal Flow Hemodynamics in Patients With Chronic Limb-Threatening Ischemia. Journal for Vascular Ultrasound, v. 44, n. 1, p. 14–20, 5 mar. 2020.
10. SOMMERSET, J. et al. Innovative Arterial Duplex Examination: A Guide to Evaluate Flow in the Foot Using Pedal Acceleration Time. Journal for Vascular Ultrasound, v. 43, n. 1, p. 11–17, 13 mar. 2019.
11. K. Fagerström. The epidemiology of smoking: health consequences and benefits of cessation. Drugs. 2002;62:1-9. doi: 10.2165/00003495-200262002-00001.