ANÁLISE MORFOLÓGICA PLACENTÁRIA EM AMOSTRAS ARMAZENAS EM BIOBANCO: OS ACHADOS SÃO REPRESENTATIVOS?

Palavras-Chave: placenta; pré-eclâmpsia; biobanco

Autores:

Maria Fernanda Hiller, Faculdade de Ciências Médicas - UNICAMP

Profª. Drª. Maria Laura Costa do Nascimento (orientadora), Faculdade de Ciências Médicas – UNICAMP

Luciana Pietro (coorientadora), Departamento de Tocoginecologia - CAISM

INTRODUÇÃO:

A placenta é um órgão transitório e fundamental para o desenvolvimento fetal adequado e manutenção da saúde materna durante a gestação. É um órgão discóide, que possui entre 15 e 20cm de diâmetro, 2 a 3cm de espessura, e tem em média 1/6 do peso fetal a termo, cerca de 500g. É composta por duas faces, a materna e fetal. A face materna, ou placa basal, deriva-se da decídua basal do endométrio, e em sua superfície podem ser identificados os cotilédones, que são unidades funcionais da placenta e formados por ramificações das vilosidades coriônicas. A face fetal, ou placa amniótica, origina-se do saco coriônico, e é recoberta pelo âmnio, o que confere a característica lisa e brilhante. Por conta disso, pode-se observar os vasos coriônicos convergindo e formando o cordão umbilical (1,2).

Diversos desfechos maternos e perinatais adversos, como pré-eclâmpsia (PE), estão associados a disfunções placentárias, por isso, a placenta deve ser enviada para análise anátomo-histopatológica (AP), para complementar diagnósticos clínicos (2,3). A PE é uma condição gestacional, de etiologia multifatorial e acometimento multissistêmico, na qual há comprometimento da implantação placentária e no remodelamento das artérias espiraladas, ocasionando o fenômeno de hipóxia e reoxigenação, que leva à má perfusão tecidual placentária, que se reflete nos achados microscópicos característicos dessa condição, como a ausência e distorção das vilosidades coriônicas, aumento de nós sinciciais e fibrina intervilosa, áreas de necrose do sinciciotrofoblasto, infiltrados inflamatórios, necrose fibrinóide e aterose (2,4,5).

Visando a padronização da análise AP, em 2016 foi elaborado o Consenso de Amsterdã, com diretrizes para o estudo macroscópico e histológico do material placentário, assim como critérios para a descrição das lesões (6). O método padrão de análise histológica requer o uso de material fixado e emblocado em parafina, porém isso limita a utilização de outras metodologias da Biologia Molecular, como Western blot e reação em cadeia de polimerase (PCR), que permitem novas formas de investigação de fenômenos fisiopatológicos (importante para o avanço das pesquisas na área). Para que possam ser armazenadas amostras sem processamento, são necessários os biobancos, estruturas

institucionais que realizam a coleta e armazenamento de material biológico, seguindo protocolos, com intuito de propiciar a utilização em pesquisas atuais e/ou futuras (7,8).

METODOLOGIA:

Estudo observacional, caso-controle, com análise de amostragem seguindo protocolo institucional do biobanco (8). As diretrizes do protocolo atual de coleta placentária determinam que sejam selecionadas amostras do cordão umbilical, membrana amniótica, placa coriônica, placa basal e vilosidades coriônicas, em regiões que não contenham anormalidades macroscópicas. A amostra de cada área, com dimensões pré-definidas, é seccionada em três partes iguais, resultando em fragmentos de cerca de 1cm³. Um dos fragmentos de cada amostra é armazenado em um cassete histológico (posteriormente precisam ser fixadas e processadas em parafina), e os outros dois fragmentos são colocados em dois criotubos, que devem ser armazenados em nitrogênio líquido ou freezer -80ºC (Figura 1).

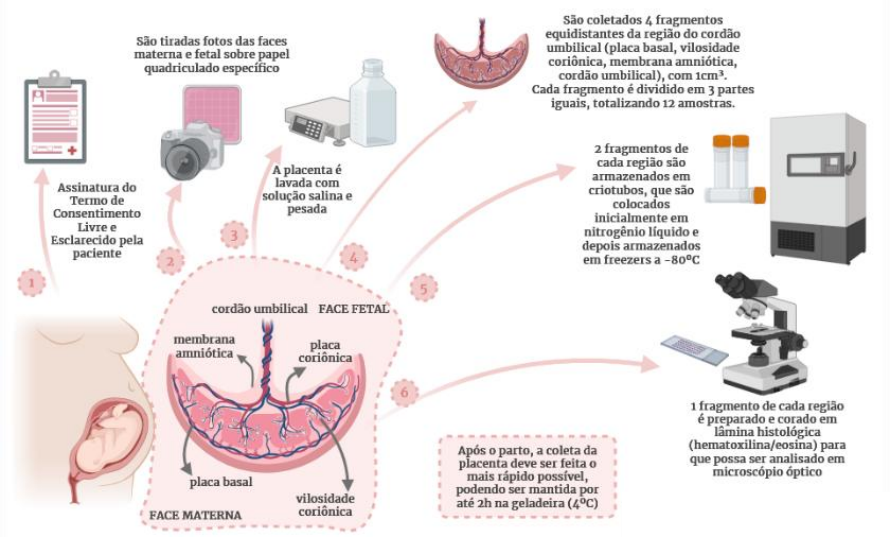

Figura 1. Protocolo de Coleta de Placenta biobanco

Análise estatística comparativa entre os achados morfológicos completos do AP e amostragem do biobanco, com fins de validação do método de coleta e armazenamento placentário.

Para o cálculo do tamanho amostral foi utilizado o método de avaliação de concordância entre dois métodos pelo teste de McNemar, e obtendo-se os valores de discordância entre os dois métodos (amostragem placentária e avaliação AP) de estudos de literatura. O cálculo de tamanho amostral considerou diferentes variáveis no estudo morfológico da placenta, e considerando as vilosidades coriônicas, nós sinciciais, e estudos já publicados, estimou-se uma amostra de n=77 (9).

Foram incluídos materiais emblocados em parafina das amostras do biobanco que tenham laudo do exame AP padrão disponível, de pacientes com PE e sem comorbidades (casos controle).

Foram definidos grupos compostos por amostras de gestantes sem complicações (controle), com PE precoce e PE tardia. A preparação do material placentário seguiu o protocolo de coleta institucional, sendo assim, cada lâmina possui quatro fragmentos, cada um de segmentos diferentes da placenta. O

estudo microscópico quantitativo das vilosidades coriônicas e nós sinciciais foi realizado por fotos obtidas em 7 campos distintos da lâmina histológica, em aumento de 20 vezes das lentes objetivas (Figura 2).

Figura 2. Fluxograma demonstrando a divisão dos grupos das amostras

Dados sociodemográficos, antecedentes clínicos, obstétricos e desfechos maternos e perinatais foram obtidos por revisão de prontuários médicos. O projeto possui aprovação ética (CAAE: 60863516.2.0000.5404), e as amostras foram coletadas após assinatura de TCLE. As características placentárias foram comparadas entre os grupos: controle e PE precoce, e controle e PE tardia, pelos testes exato de Fisher e qui-quadrado ($p<0,05$ considerado significativo).

RESULTADOS E DISCUSSÃO:

Até o momento, foram analisadas 47 amostras placentárias. A análise indicou correspondência entre os achados microscópicos quantitativos e as alterações placentárias esperadas na PE (Figura 3).

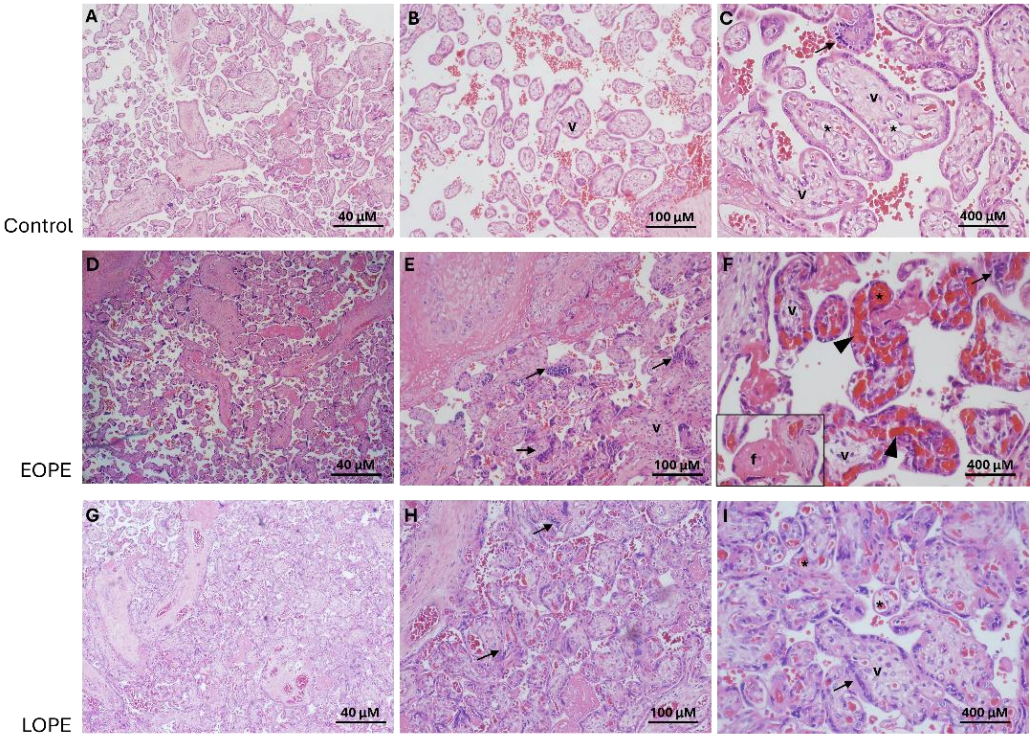

Figura 3. Cortes histológicos em HE

As figuras destacam porções vilosas (v); capilares fetais (*), nós sinciciais (seta) em placentas de gestantes normotensas (A-C); gestantes com pré-eclâmpsia precoce (EOPE) (D-F) e placentas de gestantes com pré-eclâmpsia tardia (LOPE) (G-I).Observa-se em placentas de gestantes com pré-eclâmpsia precoce grande quantidade de vilos pequenos (D), nós sinciciais (E), edemas vilosos (ponta da seta) com presença de corangiose (F) e em destaque presença de fibrina (quadro em F). Em placentas de gestantes com pré-eclâmpsia tardia, observa-se ausência de vilos pequenos (G), menor quantidade de nós sinciciais (H) e ausência de edema viloso (I)

O grupo controle apresentou média de 28,99% de nós sinciciais em relação às vilosidades coriônicas, versus 66,01% na PE precoce ($p=0,0039$) e 48,12% na PE tardia ($p=0,25$ na comparação com controle) (Tabela 1).

Tabela 1. Proporção de nós sinciciais em relação às vilosidades

Variável	Controle	PE precoce	Valor de p	Controle	PE tardia	Valor de p
Nós sinciciais em relação às vilosidades coriônicas (%)	28,99	66,01	0,0039	28,99	48,12	0,25

Os casos de PE precoce tiveram maior alteração placentária e piores desfechos clínicos. Cerca de 1/3 eram gestantes com 35 anos ou mais; 25,92% primigestas; 33,33% com idade gestacional menor que 28 semanas no parto; metade com hipertensão arterial prévia (Tabela 2). Das gestantes com PE precoce, 88,89% precisaram receber sulfato de magnésio, enquanto nas com PE tardia, cerca de 72,72% receberam. Em toda a amostra analisada, houve 2 óbitos fetais, ambos de gestantes com PE precoce. De todos os recém nascidos considerados pequenos para a idade gestacional (PIG), 84,21% eram de gestantes com PE precoce.

Tabela 2. Características sociodemográficas, antecedentes clínicos e obstétricos, desfechos maternos e perinatais do grupo de amostras de PE precoce (n=27)

Variáveis	Total de casos n=27 n (%)
Idade materna	
Menor que 35 anos	18 (66,67)
35 anos ou mais	09 (33,33)
Paridade	
Primigesta	07 (25,92)
2 ou mais gestações	20 (74,08)
Idade gestacional	
Menor que 28 semanas	09 (33,33)
Entre 28 e 37 semanas	18 (66,67)
Maior ou igual a 37 semanas	00 (00,00)
Comorbidade materna	
Hipertensão arterial sistêmica	14 (51,85)
Outras	01 (03,71)
Nenhuma	12 (44,44)
Antecedentes gestacionais	
Hipertensão arterial gestacional	4 (14,81)
Pré-eclâmpsia	13 (48,15)
Outros/Nenhum	10 (37,04)

Os achados reforçam que as disfunções placentárias são mais evidentes na PE precoce em comparação com a tardia, com evidência de aumento de nós sinciciais, sugerindo hipóxia crônica. Os dados clínicos corroboram os achados microscópicos, visto que os casos de PE precoce tiveram os piores desfechos maternos e perinatais.

Os resultados quantitativos descritos comparam as amostras do biobanco, entre controle e PE precoce, e controle e PE tardia. São achados preliminares, visto que ainda será realizada uma análise

estatística comparativa com os achados morfológicos completos do AP, com o objetivo de validar o método e protocolo de coleta e armazenamento do biobanco. Assim, será possível utilizar as amostras em diversos estudos com segurança do método.

O estudo possui limitações, visto que até o momento apresentamos os dados de 47 amostras. Não houve tempo suficiente para atingir o tamanho amostral inicialmente proposto, e o trabalho deverá continuar em parceria com alunos de pós-graduação, para que seja finalizado conforme proposta inicial.

CONCLUSÕES:

Os achados sugerem que o protocolo de coleta e armazenamento do Biobanco é representativo quanto aos achados morfológicos quantitativos de nós sinciciais e vilosidades coriônicas esperados na PE (especialmente precoce), sendo útil para futuros estudos histológicos e análises moleculares, visto que a avaliação placentária é importante fonte de informação para pesquisa e para assistência clínica.

BIBLIOGRAFIA

1. Burton GJ, Jauniaux E. What is the placenta? Am J Obstet Gynecol. 2015;213(4):S6-8. doi: 10.1016/j.ajog.2015.07.050.
2. Pietro L, Guida JPS, Nobrega GM, Antolini-Tavares A, Costa ML. Placental Findings in Preterm and Term Preeclampsia: An Integrative Review of the Literature. Rev Bras Ginecol Obstet. 2021;43(7):560-69. doi: 10.1055/s-0041-1730292.
3. Peraçoli JC, Borges VTM, Ramos JGL, Cavalli RC, Costa SHAM, Oliveira LG, et al. Pre-eclampsia/Eclampsia. Rev Bras Ginecol Obstet. 2019;41(5):318-32. doi: 10.1055/s-0039-1687859.
4. Kliman H, Perrotta P, Jones D. The efficacy of the placental biopsy. Am J Obstet Gynecol. 1995;173(4):1084-8. doi:10.1016/0002-9378(95)91331-9.
5. Makin J, Blount K, Myatt L, Roberts JM. The Global Pregnancy Collaboration (CoLab) Biobank of rare placentas. Placenta. 2021;114:50-51. doi:10.1016/j.placenta.2021.07.294.
6. Khong TY, Mooney EE, Ariel I, Balmus NC, Boyd TK, Brundler MA, et al. Sampling and Definitions of Placental Lesions: Amsterdam Placental Workshop Group Consensus Statement. Arch Pathol Lab Med. 2016;140(7):698-713. doi:10.5858/arpa.2015-0225-CC.
7. Hewitt R, Watson P. Defining biobank. Biopreserv Biobank. 2013;11(5):309-15. doi: 10.1089/bio.2013.0042.
8. Nobrega GM, Guida JPS, Japecanga RR, Antolini-Tavares A, Mysorekar I, Costa ML. Placental Sampling for Understanding Viral Infections - A Simplified Protocol for the COVID-19 Pandemic. Rev Bras Ginecol Obstet. 2021 May;43(5):377-383. doi: 10.1055/s-0041-1729146.
9. Mendilcioglu, I.; Kilicarslan, B.; Gurkan Zorlu, C.; Karaveli, S.; Uner, M.; Trak, B. Placental biopsy by frozen section: Does it have a role in evaluation of fetal well-being? Aust New Zeal J Obstet Gynaecol 2003; 43: 433-437.