XXX Congresso de Iniciação Científica UNICAMP

Análise do prognóstico e das complicações em pacientes portadores de meningioma espinhal tratados cirurgicamente

Palavras-Chave: Meningiomas Espinhais, prognóstico, lesões extramedulares intradurais, tumores espinhais.

Lorena Roveri da Cruz (UNICAMP)

Prof. Dr. Andrei Fernandes Joaquim (UNICAMP)

RESUMO

Meningiomas espinhais são neoplasias que representam de 25% a 46% dos tumores espinais primários. Apesar dos meningiomas intracranianos já terem sido extensivamente pesquisados, a literatura médica a respeito dos meningiomas espinhais permanece limitada. Entretanto, há uma diversidade de fatores que têm sido apontados em correlação com o seu prognóstico pós-operatório, urgindo a necessidade de realizar um estudo a fim de verificar a influência desses fatores a partir de uma amostra de um hospital referenciado, como o Hospital das Clínicas da UNICAMP. Antes de se iniciar a coleta dos dados, o projeto foi enviado para a Plataforma Brasil, submetido e aprovado pelo Comitê de Ética em Pesquisa (CEP). Concomitantemente, iniciou-se a revisão bibliográfica realizada nas plataformas PubMed, Embase, Google Scholar e Cochrane Library. Os descritores em ciências da saúde (DeCS/MeSH) utilizados foram: (Spinal Meningioma AND outcome) ou (Spinal Meningioma AND Surgery) (Spinal Meningioma AND complications) ou (Spinal Meningioma AND Resection). Fatores como aspectos histológicos, o grau de ressecção do tumor, a localização da neoplasia, sintomas clínicos pré-operatórios e pós-operatórios foram revisados em outros estudos para melhor entendimento dos dados a serem coletados. Quanto aos pacientes, até o momento, 7 se encaixaram nos critérios de inclusão e os prontuários no SAM (Serviço de Arquivo Médico) já foram coletados. Os dados permanecem sendo coletados para análise conforme preconizado pelo cronograma.

ATIVIDADES E DISCUSSÃO

A pesquisa se iniciou com o levantamento bibliográfico realizado nas plataformas PubMed, Embase e Google Scholar. Os descritores em ciências da saúde (DeCS/MeSH) utilizados foram:

(Spinal Meningioma AND outcome) ou (Spinal Meningioma AND Surgery) (Spinal Meningioma AND complications) ou (Spinal Meningioma AND Resection), resultando em 153 artigos.

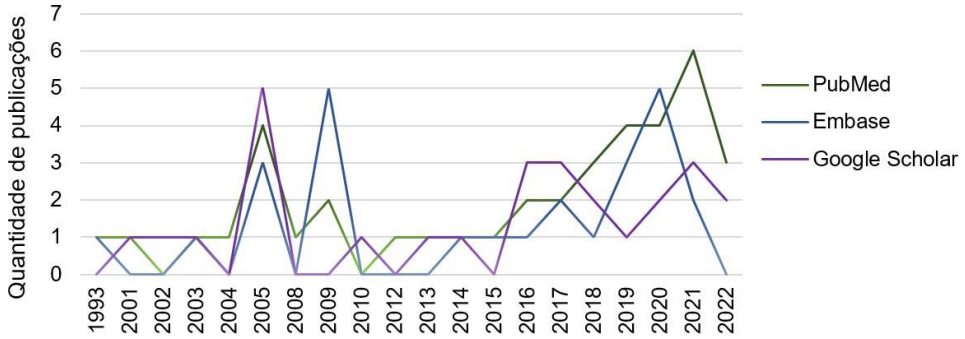

Para a seleção dos artigos de revisão bibliográfica, foram considerados dados referentes às características do estudo (autor, ano, país, estudo prospectivo ou retrospectivo), o tamanho da amostra, as escalas empregadas para análise de comprometimento cognitivo, a localização e abordagem cirúrgica, além do tempo de seguimento.

Os meningiomas espinhais correspondem à 2ª neoplasia medular mais frequente, sendo responsável por aproximadamente 25% dos tumores primários medulares. (14A). Os meningiomas espinhais surgem de células aracnóides das leptomeninges (14B), particularmente, manifestados em íntima adesão à dura máter. Tipicamente, são tumores bem circunscritos e de crescimento lento, com baixa capacidade infiltrativa e tendência de expansão apenas lateralmente - sem que haja o comprometimento da pia-máter (14A). Quanto à sua estrutura e histologia, são similares aos meningiomas intracranianos, entretanto, a sua localização pode complicar o tratamento, que é eminentemente cirúrgico (9b). As neoplasias localizadas lateralmente o anteriormente são mais comuns, o que facilita a sua ressecção total macroscópica com excisão da dura máter e de osso subjacente, classificada como Grau I pela Escala de Simpson. Caso a ressecção seja Grau II, isto é, ressecção total macroscópica com coagulação do anexo dural, a literatura sugere uma maior recidiva (1-8%) (5b) em pacientes mais jovens do que 50 anos (no momento da cirurgia) e que foram acompanhados por períodos de tempo mais prolongados no pós-operatório. (1b). Em pacientes com neoplasias ventrais, as cirurgias de Grau I se tornam menos factíveis, visto que há um maior risco de comprometer a medula espinhal, e, portanto, apresentam maior recidiva (5b)(9b). Ademais, a abordagem cirúrgica anterior também requer uma maior ressecção tanto óssea quanto do ligamento denteado, o que é apontado por certos estudos de estar associada com uma maior deterioração do quadro clínico pós-operatório. (A3, ref do trecho 8,9,19). Ademais, outro fator associado a um pior prognóstico pós-operatório é a classificação histológica da Organização Mundial de Saúde (WHO) Grau II, sendo que há 3 graus (Grau I: benigno; Grau II: atípico; Grau III: anaplásico ou maligno).

(A3) Microscopicamente, há ainda outras 15 subclassificações histológicas: sendo as mais comuns: meningotelial, psamomatosas e transicional. (C2)

O melhor exame de imagem para a avaliação é a ressonância magnética (14A) nas sequências T1 e T2 após injeção de contraste com gadolínio. Se houver o sinal "tail" dural - acúmulo do contraste em porções adjacentes da dura máter - é um forte sugestivo de meningioma, auxiliando a refinar o diagnóstico em relação a outras neoplasias. (11b) Nesse contexto, com o avanço dos exames de imagem permite uma melhor visualização e planejamento cirúrgico. Outras tecnologias como dispositivos cirúrgicos com alta tecnologia (por exemplo, aspiradores ultrassônicos) e técnicas microcirúrgicas favorecem avanços no prognóstico dos pacientes.

A qualidade de vida pós-operatória é multifatorial, abordando aspectos físicos e mentais. Entretanto, a avaliação desses parâmetros é realizada de forma heterogênea, utilizando diferentes escalas e protocolos, o que aponta para uma necessidade em se avaliar mais uniformemente a funcionalidade a longo prazo dos pacientes. (4B) No pré-operatório, a apresentação clínica é inespecífica, dificultando o diagnóstico: queixas de "dor nas costas", déficits motores (paresias e paralisias) e sensitivos (parestesia, hipoestesia e anestesia) com progressão lenta, além de sintomas esfincterianos. (11B). Dentre as escalas de avaliação, encontram-se mais frequentemente: Escala de Frankel, Escala da American Spinal Injury Association (ASIA), Japanese Orthopedic Association (JOA), Escala de Karnofsky. Após a análise, as escalas a serem utilizadas na metodologia da pesquisa serão: Escala de Frankel e a Escala ASIA. Os dados dos pacientes foram previamente sistematizados em algumas tabelas, porém ainda carecem de análises mais profundas, que serão feitas no decorrer do próximo semestre do projeto.

OBJETIVOS

Análise do prognóstico e das complicações em pacientes portadores de meningioma espinhal tratados cirurgicamente no Hospital das Clínicas da UNICAMP.

1. Verificar as características dos pacientes operados por meningioma espinhal no Hospital das Clínicas da UNICAMP. Por exemplo, a histologia da neoplasia, a presença de calcificação, os fatores de risco prévios, o grau de ressecção do tumor e a localização da neoplasia.
2. Avaliar o prognóstico dos pacientes operados por meningioma espinal no Hospital das Clínicas da UNICAMP.
3. Comparar sintomas clínicos pré-operatórios e pós-operatórios, além de resultados cirúrgicos das intervenções em tumores laterais, posteriores e anteriores
4. Ampliar os conhecimentos a respeito das complicações mais comuns dos pacientes operados por meningioma espinal no Hospital das Clínicas da UNICAMP.

CONSIDERAÇÕES FINAIS

Por se tratar de uma pesquisa retrospectiva que visa analisar a multiplicidade de fatores relacionados com meningiomas espinhais, a revisão literária foi realizada de forma mais extensa para um melhor entendimento dos dados a serem coletados dos pacientes. Ademais, o contato com conceitos da neurologia e da neurocirurgia, variando desde de aspectos básicos da semiologia neurológica até neuroimagem, proporcionou aprendizados que serão úteis durante a graduação, e futuramente para a minha prática profissional.

REFERÊNCIAS

1. Frati A, Pesce A, Toccaceli G, Fraschetti F, Caruso R, Raco A. Spinal Meningiomas Prognostic Evaluation Score (SPES): predicting the neurological outcomes in spinal meningioma surgery. Neurosurg Rev. março de 2019;42(1):115–25.

2. Pansini A, Lo Re F, Conti P, Conti R, Montali E, De Luca G. Spinal Meningiomas [Internet]. 1996. Disponível em: http://dx.doi.org/10.1007/978-88-470-2260-7

3. Sanson M, Cornu P. Biology of meningiomas. Acta Neurochir . 2000;142(5):493–505.

4. Yeo Y, Park C, Lee JW, Kang Y, Ahn JM, Kang HS, et al. Magnetic resonance imaging spectrum of spinal meningioma. Clin Imaging. maio de 2019;55:100–6.

5. Hohenberger C, Gugg C, Schmidt NO, Zeman F, Schebesch K-M. Functional outcome after surgical treatment of spinal meningioma [Internet]. Vol. 77, Journal of Clinical Neuroscience. 2020. p. 62–6. Disponível em: http://dx.doi.org/10.1016/j.jocn.2020.05.042

6. Westwick HJ, Yuh S-J, Shamji MF. Complication Avoidance in the Resection of Spinal Meningiomas [Internet]. Vol. 83, World Neurosurgery. 2015. p. 627–34. Disponível em: http://dx.doi.org/10.1016/j.wneu.2014.12.015

7. Nakamura M, Tsuji O, Fujiyoshi K, Hosogane N, Watanabe K, Tsuji T, et al. Long-Term Surgical Outcomes of Spinal Meningiomas [Internet]. Vol. 37, Spine. 2012. p. E617–23. Disponível em: http://dx.doi.org/10.1097/brs.0b013e31824167f1

8. Gilard V, Goia A, Ferracci F-X, Marguet F, Magne N, Langlois O, et al. Spinal meningioma and factors predictive of post-operative deterioration [Internet]. Vol. 140, Journal of Neuro-Oncology. 2018. p. 49–54. Disponível em: http://dx.doi.org/10.1007/s11060-018-2929-y

9. Bydon M, Gokaslan ZL. Spinal Meningioma Resection. World Neurosurg. junho de 2015;83(6):1032–3.

10. Apostolov G, Kehayov I, Kitov B. Clinical Aspects of Spinal Meningiomas: a Review. Folia Med . 28 de fevereiro de 2021;63(1):24–9.

11. Saraceni C, Harrop JS. Spinal meningioma: chronicles of contemporary neurosurgical diagnosis and management. Clin Neurol Neurosurg. abril de 2009;111(3):221–6.

12. Corniola MV, Meling TR. Functional outcome and quality of life after meningioma surgery: a systematic review [Internet]. Vol. 143, Acta Neurologica Scandinavica. 2021. p. 467–74. Disponível em: http://dx.doi.org/10.1111/ane.13395

ANEXOS

Tabela 1. *Escala de Frankel*

A) Sem Função motora ou sensitiva abaixo do nível da lesão

B) Algum grau de função sensorial preservada

C) Algum grau de função motora preservada, sem utilidade prática

D) Algum grau de função motora preservada, com utilidade prática

E) Funções motoras e sensitivas preservadas

Tabela 2. *Esquema padrão do exame neurológico (ASIA, 2006)*

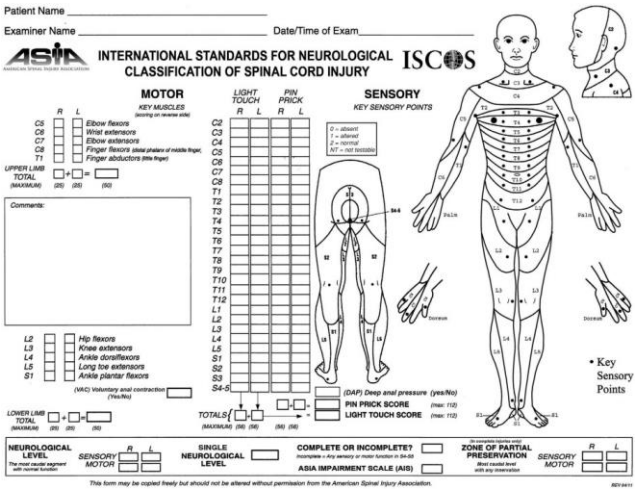

Tabela 3. ***Visão Geral dos Dados Coletados***

Variáveis	**Nº de Pacientes (%)**
Sexo	
Mulher	5 (71)
Homem	2 (28)
Idade	
Média	62.7
Mínimo	41
Máximo	82
Coeficiente de Variação	0,184
Classificação Histológica	
Meningotelial	1
Transicional	6
Psamomatoso	1
Localização	
Torácico	7 (100)