XXV Congresso de Iniciação Científica da Unicamp
18 a 20 Outubro Campinas | Brasil
2017

Análise longitudinal da atrofia hipocampal no lúpus eritematoso sistêmico juvenil.

Douglas Z. de stefani*, Aline T. Lapa, Simone Appenzeller.

Resumo
Neste estudo visamos observar como a redução hipocampal age no período de um ano em pacientes com o diagnóstico de Lúpus eritematoso sistêmico juvenil (LESj).

Palavras-chave:
Lúpus, juvenil, hipocampo.

Introdução

Os efeitos da atrofia hipocampal no lúpus eritematoso sistêmico (LES) já foram demonstrados[1], todavia sua progressão em pacientes que desenvolvem a forma juvenil da doença ainda precisa ser elucidada, uma vez que interage com o crescimento fisiológico do cérebro e uma evolução particular dessa forma da doença[2].
A ressonância magnética (RM) é o método padrão ouro para avaliação do comprometimento do sistema nervoso central (SNC) no LES.[1]
Sendo assim, nesse estudo visamos comparar a evolução da atrofia hipocampal de pacientes com LESj e controles pelo período de um ano.
Foram incluídos 36 pacientes com LESj em seguimento no ambulatório de Reumatologia Pediátrica da UNICAMP.
Todos os pacientes foram avaliados clinicamente e laboratorialmente e foi realizado RM com intervalo médio de 12 meses.
Os dados foram planilhados em planilha Excel e foi realizada análise estatística no SPSS de acordo com a natureza das variáveis.

Resultados e Discussão

Foram incluídos neste estudo 36 (sexo feminino = 91,67%; média de idade = 16,2; DP = 3,562) .
Todos esses pacientes se submeteram a RMs e estas foram segmentadas pelo programa "Freesurf". Em um período médio de 1 ano (média de meses = 12,14; DP = 2,17).
Com os valores do volume hipocampal nos dois tempos foram feitas médias gerais e relações estatísticas. Utilizando-se, então, do teste t – student, concluiu-se que em um ano não houve variação estatisticamente significante do volume hipocampal, tanto direito como esquerdo.

Tabela 1. Médias de volumes e estatísticas hipocampais.

	Hipocampo Direito	Hipocampo Esquerdo
Média (mm^3) (Tempo 1)	3938,955556	3961,630556
Desvio Padrão (Tempo 1)	467,932612	530,5767066
Média (mm^3) (Tempo 2)	3910,783333	4129,383333
Desvio Padrão (Tempo 2)	515,1304509	597,0725122
Valor de p	p: 0.404	p: 0.1061
Qts. de desvio Pad.	0.243	1.26

Como visto pela tabela a variação dos valores não alcançou dois desvios padrões (chegando ao máximo de 1,26) e o valor de "p" não foi o suficiente para que a média fosse considerada diferente.
Além do volume hipocampal dados clínicos e laboratoriais foram coletados e tabelados para análise.

Figura 1. Exemplo de segmentação hipocampal.

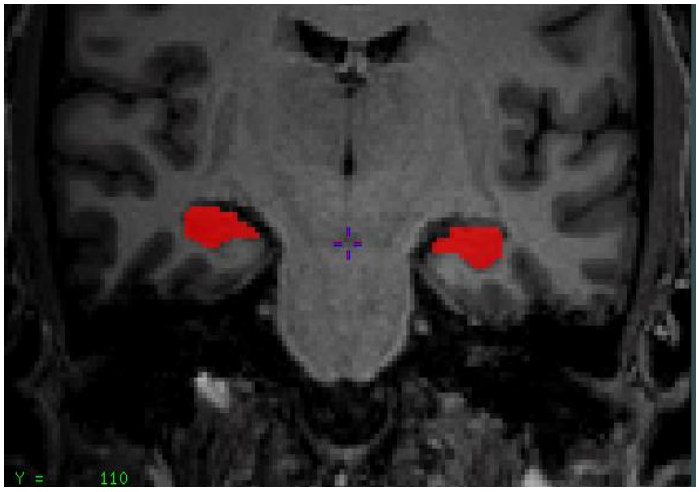

Conclusões

O estudo do comprometimento hipocampal é fundamental para a compreensão dos mecanismos fisiopatológicos das manifestações neuropsiquiátricas do LES juvenil, todavia, notou-se que com a média de idade do presente estudo e o período de um ano, ainda não se percebe atrofia, mas, de fato um crescimento estatisticamente insignificante do hipocampo esquerdo. Tal achado não exclui a atividade da atrofia hipocampal no LESj mas levanta questões sobre a potencia e natureza dessa atrofia assim como sua relação com o crescimento e desenvolvimento fisiológico que o cérebro tem nessa fase do crescimento.

Agradecimentos

Agradecemos aos pacientes e controles e ao apoio financeiro da FAPESP, CNPq, e PIBIC.

[1]Appenzeller S, Carnevalle AD, Li LM, et al Hippocampal atrophy in systemic lupus erythematosus Annals of the Rheumatic Diseases 2006;**65:**1585-1589.

[2] FRITTOLI, Renan Bazuco et al. Associação entre desempenho acadêmico e disfunção cognitiva em pacientes com lúpus eritematoso sistêmico juvenil.Revista Brasileira de Reumatologia, 2016.